

Отдаленные последствия терапии злокачественных опухолей у детей: 35-летний опыт клинических наблюдений

Г.Е.Заева, Т.Т.Валиев[✉], Т.Ф.Гавриленко, Е.И.Моисеенко, Е.Г.Медведовская, С.Н.Михайлова, Ю.В.Синягина

ФГБУ Российский онкологический научный центр им. Н.Н.Блохина Минздрава России.

115478, Россия, Москва, Каширское ш., д. 23

Успехи современной детской онкологии заставили пересмотреть задачи терапии в пользу не только достижения максимального противоопухолевого эффекта, но и снижения неблагоприятных отдаленных последствий проводимого лечения. Антрациклиновые антибиотики, препараты платины, метотрексат, блеомицин, лучевая терапия – вот лишь немногие агенты, вызывающие серьезные отдаленные осложнения со стороны жизненно важных органов и систем организма ребенка, перенесшего противоопухолевое лечение. В статье представлен мировой и собственный опыт, обобщающий и анализирующий последствия терапии злокачественных опухолей у детей. На большом клиническом материале (873 пациента) авторы демонстрируют широкий спектр нарушений в работе сердечно-сосудистой, дыхательной, пищеварительной, эндокринной, опорно-двигательной, иммунной и других систем. Длительный период наблюдения (с 1979 по 2014 г.) за состоянием здоровья лиц, в детстве излеченных от злокачественных новообразований, позволил охарактеризовать возникающие вторые опухоли у этой категории населения. Особенный интерес представляют данные, полученные при анализе показателей здоровья потомства лиц, в детстве излеченных от онкопатологии. Оказалось, что они вполне сопоставимы с таковыми у детей в семьях без отягощенного онкологического анамнеза родителей.

Ключевые слова: злокачественные новообразования, дети, лечение, отдаленные последствия.

[✉]timurvaliev@mail.ru

Для цитирования: Заева Г.Е., Валиев Т.Т., Гавриленко Т.Ф. и др. Отдаленные последствия терапии злокачественных опухолей у детей: 35-летний опыт клинических наблюдений. Современная Онкология. 2015; 18 (1): 55–60.

Long-term effects of pediatric cancer therapy: 35-year clinical experience

G.E.Zaeva, T.T.Valiev[✉], T.F.Gavrilenko, E.I.Moiseenko, E.G.Medvedovskaya, S.N.Mikhailova, Yu.V.Sinyagina

N.N.Blokhin Russian Cancer Research Center of the Ministry of Health of the Russian Federation.

115478, Russian Federation, Moscow, Kashirskoe sh., d. 23

Successes in pediatric cancer treatment made us reassess treatment goals in favor of maximal anti-cancer effect and decrease unfavorable long-term effects of treatment. Anthracycline antibiotics, platin-derived drugs, methotrexate, bleomycine, irradiated therapy – just a few agents cause serious long-term effects for child vital organs and systems after anti-cancer treatment. In the current article international and authors experience in general analysis of anti-cancer treatment long-term effects are presented. Authors present different cardiovascular, respiratory, digestive, endocrine, musculoskeletal immune systems disorders in 873 pediatric cancer survivors. Follow up period from 1979 to 2014 revealed second tumors in this cohort. High value data about health index of pediatric cancer survivors generation, which was comparable with general population.

Key words: cancer, children, treatment, long-term effects.

[✉]timurvaliev@mail.ru

For citation: Zaeva G.E., Valiev T.T., Gavrilenko T.F. et al. Long-term effects of pediatric cancer therapy: 35-year clinical experience. Journal of Modern Oncology. 2015; 18 (1): 55–60.

В течение последних 20 лет в терапии злокачественных опухолей у детей произошли кардинальные изменения, позволившие получить выздоровление у более чем 80% больных [1, 2]. Повышение выживаемости и выздоровление пациентов оказались возможными благодаря совершенствованию протоколов химиотерапии, программ сопроводительного лечения, техник оперативного вмешательства и лучевой терапии (ЛТ).

Не менее важной в успешном лечении детей со злокачественными новообразованиями явилась интеграция в клиническую практику достижений иммунологии, молекулярной биологии и цитогенетики. Изучение механизмов онкогенеза определило ключевые белки, ферменты и рецепторы, способствующие опухолевой трансформации клетки [3]. Результаты фундаментальных исследований позволили синтезировать новый класс лекарственных препаратов – таргетных агентов, роль и место которых в лечении злокачественных опухолей у детей продолжает изучаться [4].

Дополнительный вклад в повышение выживаемости детей с онкопатологией вносит разработка программ со-

проводительной терапии, включающей антибактериальные, противогрибковые, противовирусные, гемокомпонентные препараты [5].

Проведение интенсивного и эффективного противоопухолевого лечения ведет к увеличению продолжительности жизни лиц, в детстве излеченных от злокачественных новообразований, что позволяет оценить показатели их здоровья и определить отдаленные последствия проведенного лечения. Согласно результатам мировых исследований самыми распространенными причинами смерти у людей, излеченных в детстве от онкологического заболевания, являются: вторая опухоль, заболевания сердца и легких [6]. Примерно у 1/2 пациентов через 5 лет и более после окончания противоопухолевого лечения отмечаются нарушения со стороны общего состояния здоровья, нервно-психической сферы, функциональные ограничения, проблемы социальной адаптации [7]. К неблагоприятным отдаленным последствиям приводят все методы, используемые при лечении злокачественных опухолей у детей, а именно хирургический, химиотерапевтический и ЛТ. В США и Европе созданы научные группы по изучению связей между

конкретными лечебными методами и последствиями, возникающими вследствие их применения. Актуальность аналогичных исследований признана и в России [8–10].

Ниже мы приведем отдельные данные, характеризующие обозначенную проблему. Так, к последствиям целого ряда хирургических вмешательств в процессе противоопухолевого лечения относится утрата конечности или иного органа, в зависимости от локализации поражения, что чаще всего требует реабилитационных мероприятий, продолжения их и после выздоровления пациента. Например, при протезировании сустава или конечности в реабилитационном периоде пациенту необходимы мероприятия, направленные на адаптацию к новому положению, освоение техники ходьбы на протезе, укрепление мышц всего тела для свободного удерживания равновесия. Также больной должен выполнять специальные упражнения, позволяющие добиться увеличения объема движений в протезированном суставе, избежать формирования контрактур. Или другой пример. Тиреоидэктомия, оварэктомия диктуют необходимость контролируемого назначения на длительный период времени заместительной терапии гормонами и динамического наблюдения эндокринолога [11–13].

Большинство химиопрепаратов в той или иной степени обладают органотоксичностью. Например, препараты антрациклинового ряда обладают наиболее выраженной кардиотоксичностью, что является следствием окислительного метаболизма клеток миокарда, в частности, высвобождения свободных супероксидных (O_2^-) и высокотоксичных гидроксильных (ОН-) радикалов. При превышении кумулятивной дозы антрациклиновых антибиотиков 450 мг/м^2 могут развиваться следующие осложнения: хроническая сердечная недостаточность, констриктивный перикардит, экссудативный перикардит, инфаркт миокарда, аритмии. Антрациклининдуцированная кардиотоксичность делится на три категории: острая, ранняя хроническая, поздняя хроническая.

Острая кардиотоксичность проявляется в виде обратимого кратковременного нарушения сердечной деятельности в процессе лечения и встречается в 1% случаев [14, 15].

Ранняя хроническая кардиотоксичность возникает в течение первого года после окончания лечения антрациклинами и проявляется в виде дисфункции левого желудочка, нарастания сердечной недостаточности.

Поздняя хроническая сердечная недостаточность проявляется по прошествии более 1 года от окончания лечения и связана с гибелью кардиомиоцитов, истончением стенки миокарда, а в некоторых случаях – прогрессирующей дилатацией левого желудочка.

Риск развития данных осложнений возрастает при применении ЛТ в суммарной дозе более 30 Гр до или после программ лечения, включающих антрациклины, а также при комбинировании их с такими препаратами, как трастузумаб, циклофосфамид, блеомицин, винкристин [9]. В процессе лечения антрациклинами необходимо мониторировать сердечные функции путем регулярных эхокардиографических исследований. Важной рекомендацией является назначение пациентам, находящимся в группе риска по кардиотоксичности, после окончания противоопухолевого лечения динамического наблюдения у кардиолога даже при отсутствии клинических симптомов, с мониторированием сердечных функций путем регулярных (1 раз в год) исследований электрокардиографии (ЭКГ) и эхокардиографии (ЭхоКГ). Согласно данным зарубежных авторов, наиболее эффективным кардиопротектором, применяющимся для профилактики кумулятивной хронической кардиотоксичности антрациклинов, является дексразоксан [16–18].

Химиотерапии злокачественных новообразований во многих случаях свойственна выраженная печеночная токсичность, наиболее серьезным проявлением которой является фиброз. Обладают этим свойством метотрексат, 6-меркаптопурин, бусульфамид [3].

В группе риска вирусных поражений печени находятся пациенты со злокачественными новообразованиями, ко-

торым проводятся массивные гемотрансфузии, в связи с чем риск развития у них гепатитов В, С, G, TTV возрастает в десятки раз. Данное обстоятельство диктует необходимость проведения в процессе и после окончания лечения вирусного мониторинга и ультразвукового контроля состояния органов брюшной полости.

К опасным осложнениям химиотерапевтического лечения злокачественных новообразований у детей относятся и нарушение легочной функции, что проявляется снижением оксигенации, гипоксемией. Чаще данное состояние диагностируется при лечении бусульфамидом («бусульфамидовое легкое»), циклофосфамидом, блеомицином. Морфологическая картина данных состояний характеризуется диффузным легочным фиброзом, рентгенологическая – интерстициальным и интраальвеолярными инфильтратами, клиническая – выслушиванием при аускультации легких хрипов на вдохе [19].

Многие химиотерапевтические препараты, применяемые при лечении злокачественных новообразований у детей, могут способствовать нарушению или ухудшению функции половых желез. Группу риска развития гонадной дисфункции при этом составляют пациенты пубертатного возраста. Так, применение алкилирующих агентов, в частности циклофосфамида, ифосфамида (при достижении кумулятивной дозы препарата 16 г/м^2), может приводить у лиц мужского пола к поражению яичек, как следствие, к стерильности и прекращению продукции тестостерона. Прямое облучение яичек при острых лейкозах также может приводить к олиго- и аспермии. Оценка влияния непосредственно ЛТ на развитие данных осложнений трудна, поскольку больные получают при этом и интенсивную полихимиотерапию. У лиц женского пола, находящихся в пубертатном возрасте на момент начала противоопухолевого лечения, возможно поражение яичников, выражающееся в аменорее, преждевременной менопаузе, нарушении продукции эстрогена, снижении фертильности. Стойкую дисфункцию яичников вызывает и интенсивная полихимиотерапия, проводимая в сочетании с облучением малого таза в дозе более 8 Гр с вовлечением яичников. У девочек в целом ряде наблюдений при этом задержка полового развития сочетается с отсутствием вторичных половых признаков, в то время как у мальчиков последнее не встречается [3].

Данное обстоятельство объясняется тем, что клетки Лейдига, ответственные за вторичные половые признаки, являются химиорезистентными, а в ходе химиотерапии страдает главным образом герминогенный эпителий.

Снижение продукции эстрогена и тестостерона у детей со злокачественными новообразованиями вследствие терапии циклофосфамидом и/или ифосфамидом является фактором, приводящим к нарушению остеогенеза, развитию остеопении и остеопороза. Опасность последних диктует необходимость регулярного контроля уровней лютеинизирующего, фолликулостимулирующего гормонов и тестостерона у данной группы пациентов [12, 13].

Одной из наиболее широко используемых в противоопухолевом лечении детей группой препаратов являются кортикостероиды, которые могут быть причиной развития остеонекроза крупных суставов. Данное осложнение одно из наиболее тяжелых и длительных при лечении острого лимфобластного лейкоза у детей. Остеонекроз может протекать как бессимптомно, так и приводить к серьезным нарушениям подвижности суставов, дегенеративным изменениям. Наиболее вероятным патогенетическим механизмом развития остеонекроза является нарушение кровоснабжения костной ткани. Также кортикостероиды индуцируют апоптоз остеобластов и остеоцитов при длительном введении в исследованиях *in vitro* [20, 21]. В результате продолженного приема кортикостероидов увеличивается количество адипоцитов в клеточном составе костного мозга вплоть до его жировой гипертрофии. К сожалению, никаких мер по профилактике развития остеонекроза у детей, получающих длительные курсы терапии кортикостероидами, в настоящее время не пред-

Таблица 1. Заболевания пищеварительной системы, отмеченные у лиц, излеченных в детстве от злокачественных новообразований (n=620)

Заболевание	Число больных	
	абс.	%
Холецистит/холангит	124	20
Дисбиоз с преобладанием грибковой флоры	99	16
Реактивный панкреатит	93	15
Хронический гастрит	62	10
Гастродуоденит	31	5
Хронический колит	25	4
Язвенная болезнь желудка	6	1


усмотрено. Между тем актуальной является ранняя диагностика данного осложнения. С этой целью пациентам может быть рекомендовано прохождение плановых КТ-исследований суставов, наиболее подверженных гормон-индуцированному остеонекрозу, проведение денситометрии [22, 23].

Известны и другие отдаленные последствия длительно проводимого лечения стероидными гормонами. К последним относятся синдром экзогенного гиперкортицизма и катаракта. Динамическое наблюдение эндокринолога и офтальмолога с целью своевременной диагностики и коррекционной терапии данных осложнений – рекомендации, которые должны быть включены в программу диспансеризации детей, прошедших противоопухолевое лечение.

Возникновение почечной недостаточности чаще всего связано с использованием нефротоксичных цитостатиков (главным образом препаратов платины и метотрексата). К настоящему времени разработаны условия химиотерапии, при которых частота и выраженность данного

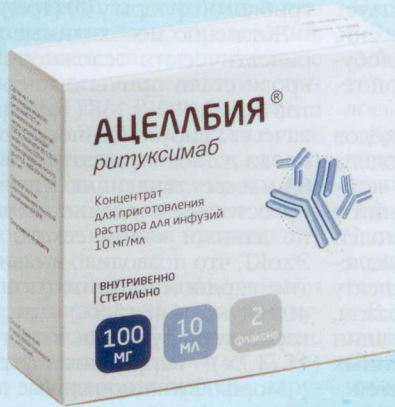осложнения существенно снижаются. Факторами, снижающими риск почечной недостаточности, являются режим форсированного диуреза, лекарственный мониторинг и инфузия цисплатина в гипертоническом растворе натрия хлорида [5, 24].

Проводимое противоопухолевое лечение в детском возрасте пациента, согласно клиническим наблюдениям, может стать еще одним фактором высокого риска, в данном случае – осложнений в дальнейшем развитии психических функций ребенка. Дети, излеченные от опухолей головного мозга, наиболее подвержены развитию дефицита когнитивных функций, таких как: навыки устной речи, навыки визуально-пространственного восприятия, внимание, память, скорость психомоторных реакций [25]. Так, на основании исследования, проведенного на базе НИИ нейрохирургии им. Н.Н.Бурденко, эндокринные нарушения после комплексного лечения медуллобластомы у детей развиваются в 92% случаев и характеризуются множественным поражением эндокринных желез центрального и периферического характера: краниальное облучение вызывает дефицит гормонов гипофиза, спинальное облучение, в сочетании с полихимиотерапией, приводит к поражению периферических эндокринных желез [26]. ЛТ у больных медуллобластомой вызывает задержку роста, оказывая множественное влияние на разные составляющие ростового процесса: недостаточность гормона роста вследствие краниального облучения развивается в 78% случаев; нарушения в системе гипоталамус–гипофиз–щитовидная железа развиваются у 60% больных после химиолучевого лечения медуллобластомы; в 57% случаев возникает первичное поражение щитовидной железы, проявляющееся повышенным уровнем тиреотропного гормона на фоне нормального или сниженного тироксина и гипотрофии щитовидной железы, в 3% случаев дисфункция носит центральный характер – снижается уровень тирок-



АЦЕЛЛБИЯ®

ритуксимаб



КЛЮЧЕВОЙ

КОМПОНЕНТ ТЕРАПИИ

CD20+ НХЛ И ХЛЛ

Таблица 2. Характеристика вторых злокачественных опухолей (n=42)

Вторая злокачественная опухоль	Число больных	
	абс.	%
Рак щитовидной железы	13	31
Злокачественные опухоли костей	6	14,3
Рак молочной железы	4	9,5
Опухоли головного мозга	4	9,5
Острые лейкозы	9	21,4
Лимфома Ходжкина	2	4,8
Неходжкинские лимфомы	3	7,1
Гистиоцитоз	1	2,4

Таблица 3. Характеристика вторых доброкачественных опухолей (n=13)

Вторая доброкачественная опухоль	Число больных	
	абс.	%
Опухоли яичника	5	38,5
Опухоли молочной железы	4	30,7
Аденома щитовидной железы	2	15,4
Опухоли костей	2	15,4

сина на фоне нормального тиреотропного гормона. С целью уменьшения риска развития задержки роста, когнитивных нарушений общепринятой практикой во всех центрах детской онкологии является наличие возрастных ограничений при проведении краниального облучения: у детей до 3 лет краниоспинальное облучение исключено из программ противоопухолевого лечения.

Серьезной проблемой для детей со злокачественными новообразованиями становятся нарушения функции скелетной и мышечной ткани, обусловленные отдаленными эффектами ЛТ в период активного лечения. Клинические проявления данного осложнения в детском возрасте существенно отличаются от таковых у взрослых и сказываются более заметно. Чаще при этом выявляются изменения со стороны позвоночника, выражающиеся в зависимости от возраста детей в диспропорциональном развитии, угнетении роста после крупнопольного облучения при лимфоме Ходжкина и опухолях Вильямса. Задержка роста может наблюдаться при облучении тел позвонков в дозе от 15 до 20 Гр и приводит к диспропорциональному развитию позвоночника. Кроме того, задержка роста может быть следствием непрямого воздействия на растущие ткани через нарушение гормональной регуляции вследствие облучения гипоталамо-гипофизарной области (снижение продукции соматотропного гормона) и области щитовидной железы (снижение продукции тиреотропного гормона).

В последние годы накапливаются данные об отдаленных побочных эффектах таргетных препаратов, которые начинают применяться в детской онкологии. Так, ритуксимаб, существенно повысивший результаты терапии неходжкинских лимфом из зрелых В-клеток, способствует развитию гипогаммаглобулинемии и иммуносупрессии, что требует мониторинга сывороточного иммуноглобулина G и по показаниям – проведение заместительной терапии иммуноглобулином [9].

По мере совершенствования терапевтических подходов менялись схемы лечения и дозы препаратов, происходила тенденция к уменьшению дозы ЛТ в программах комплексного лечения злокачественных новообразований у детей. Анализ отдаленных осложнений терапии опухолей у детей активно проводится во всем мире, но, к сожалению, в российской детской онкологии данному аспекту лечения уделено недостаточно внимания. Таким образом, возникла необходимость обобщения и систематизации российского опыта по диагностике и анализу отдаленных последствий терапии злокачественных опухолей у детей.

В исследование были включены 873 пациента, которые в период с 1979 по 2014 г., находясь в детском возрасте, были излечены от злокачественных новообразований: 515 (59%) – от гемобластозов и 358 (41%) – от солидных

Таблица 4. Спектр злокачественных опухолей, от которых в детстве были излечены родители

Вариант злокачественной опухоли	Число больных	
	абс.	%
Лимфома Ходжкина	34	23,1
Острый лейкоз	16	10,9
Нефробластома	16	10,9
Ретинобластома	15	10,2
Рабдомиосаркома	13	8,8
Опухоли костей	12	8,2
Нейробластома	11	7,5
Опухоли репродуктивной системы	11	7,5
Неходжкинские лимфомы	9	6,1
Лангергансноклеточный гистиоцитоз	3	2
Меланома	3	2
Рак щитовидной железы	2	1,4
Рак носоглотки	1	0,7
Гепатобластома	1	0,7

опухолей. Лиц мужского пола было 445 (51%), женского – 428 (49%).

Анализ морфофункционального состояния опорно-двигательного аппарата выявил, что у 82 (9,4%) пациентов отмечались сколиоз, атрофия и гипотрофия мышц, гипоплазия тел позвонков, костных структур после воздействия ЛТ, остеопороз и остеосклероз, нарушения формирования зубной эмали. С 1996 г. меняются подходы в терапии злокачественных опухолей у детей: активно разрабатываются и внедряются тактики органосохраняющих операций, совершенствуются (уменьшаются) показания к ЛТ, отмечается тенденция к снижению суммарных доз ЛТ. Все это существенно улучшило не только непосредственные, но и отдаленные результаты лечения онкопатологии у детей. Нарушения со стороны опорно-двигательного аппарата стали регистрироваться в 2 раза реже – у 43 (4,7%) пациентов.

Состояние пищеварительной системы страдало у 620 (71%) лиц, излеченных в детстве от злокачественных новообразований (табл. 1).

Наиболее частые изменения пищеварительной системы характеризовались патологией со стороны желчевыводящей системы: холециститы и холангиты диагностированы у 124 (20%) пациентов. Следует отметить, что токсические поражения печени (органа, обладающего высокими адаптационными и репаративными возможностями) не были выявлены ни у одного пациента.

Широкое проведение в современных условиях детской онкологии программ сопроводительной терапии, лечения фебрильной нейтропении с включением антибактериальных препаратов способствовало нарушению биоценоза кишечника и развитию дисбиоза с преобладанием грибковой флоры у 99 (16%) пациентов.

Жизненно необходимые для коррекции постхимиотерапевтических осложнений трансфузии компонентов крови стали причиной персистенции вирусных гепатитов В, С, G, ТТV у 138 (16%) пациентов. По мере улучшения качества вирусологического контроля над компонентами крови данный показатель в последние годы снизился до 8% и имеет тенденцию к дальнейшему уменьшению.

Состояние сердечно-сосудистой системы оценивалось по данным клинического осмотра, проведения ЭКГ и ЭхоКГ, что позволило выявить в 200 (23%) случаях развитие кардиомиопатии (при дозе антрациклинов более 400 мг/м²); в 48 (5,5%) – дистрофические изменения миокарда и нарушения коронарного кровообращения; в 15 (1,7%) – нарушения внутрисердечной проводимости.

Морфофункциональные повреждения дыхательной системы, обусловленные лучевым воздействием, применением блеомицина и циклофосфида, особенно часто встречались у детей в возрасте до 3 лет, поскольку легкие в это время находятся на этапе активного формирования:

Таблица 5. Перинатальные осложнения детей, один из родителей которых был излечен от злокачественной опухоли

Осложнение	Число больных	
	абс.	%
Энцефалопатия	16	35,6
Пороки развития	11	24,4
Родовая травма	7	15,6
Внутриутробная гипоксия	4	8,9
Внутриутробное инфицирование	2	4,4
Пневмония	2	4,4
Асфиксия	1	2,2
Гемолитическая болезнь новорожденных	1	2,2
Детский церебральный паралич	1	2,2

Таблица 6. Характеристика опухолей у детей, один из родителей которых был излечен от злокачественной опухоли (n=16)

Вариант опухоли	Число больных	
	абс.	%
Нефробластома	2	12,5
Ретинобластома	11	68,8
Лимфома Ходжкина	2	12,5
Примитивные нейроэктодермальные опухоли малого таза	1	6,2

происходит пролиферация альвеол и пневмоцитов 2-го порядка, которые обеспечивают синтез сурфактанта. Развитие фиброза легких и obstructивного синдрома было выявлено у 19 (2,2%) человек.

Состояние мочевыделительной системы наиболее часто страдало у лиц, излеченных в детстве от нефробластомы, – у 178 (20,4%) пациентов, имеющих единственную почку, были отмечены следующие дисфункции: 25 (14%) – дисметаболическая нефропатия, 9 (5%) – хронический пиелонефрит, 2 (1,2%) – пузырно-мочеточниковый рефлюкс и у 1 (0,6%) пациента – хроническая почечная недостаточность.

Эндокринные нарушения, обусловленные терапией злокачественного новообразования в детском возрасте, выявлены у 112 (12,8%) человек и были представлены гипотиреозом, узловым зобом, диэнцефальным синдромом, задержкой роста, нарушением менструальной функции, вторичной аменореей и бесплодием у девочек. У 2/3 больных, получивших ЛТ в дозе 26 Гр на область верхнего средостения, были выявлены субклинические проявления гипотиреоза, в 3% отмечалась гипоплазия молочных желез.

Дисфункция половых желез, обусловленная применением циклофосфамида и/или ЛТ, характеризовалась нарушением менструальной функции, вторичной аменореей и бесплодием, более поздним (в среднем на 1 год) по сравнению со здоровыми сверстницами наступлением менархе.

Причиной нарушений в иммунной системе лиц, в детстве излеченных от злокачественных новообразований, является как сам опухолевый процесс, так и проведенное противоопухолевое лечение. В нашем исследовании снижение абсолютного числа зрелых Т- и В-лимфоцитов, а также их субпопуляций отмечено у 93 (10,6%) детей в сроки от 6 мес до 1 года после окончания терапии. В связи со снижением показателей иммунитета проведение профилактических прививок у данной когорты пациентов следует начинать через 6 мес после окончания противоопухолевого лечения.

Отдаленные последствия со стороны органов зрения и слуха после проведенной терапии злокачественных опухолей (главным образом, ретинобластомы), встречались с большей частотой у детей раннего возраста – у 63 (7,2%) пациентов – и выражались в деформации орбиты, нарушении зрения, катаракте вследствие применения стероидов или облучения в дозах более 10–15 Гр. При суммарной дозе ЛТ более 50 Гр развивались нейропатия зрительного нерва и хронический отит.

Наибольший интерес в оценке отдаленных последствий противоопухолевого лечения пациентов детского возраста вызывает вопрос изучения частоты и спектра вторых опухолей у данной категории больных. Развитие вторых опухолей после окончания лечения первой опухоли было отмечено у 55 (6,3%) лиц. У 42 (76,4%) больных были диагностированы злокачественные опухоли и у 13 (23,6%) – доброкачественные. Распределение больных по полу оказалось приблизительно одинаковым – 42 (56,8%) девочки и 32 (43,2%) мальчика. Сроки появления вторых опухолей широко варьировали и составили от 8 мес до 24 лет (в среднем 8,5 года). Вторые опухоли кроветворной и лимфоидной тканей диагностировались через 8 лет, солидные опухоли – через 12 лет после окончания лечения первой опухоли (табл. 2).

Среди вторых злокачественных опухолей солидной природы наиболее часто был диагностирован рак щитовидной железы (31%), реже – злокачественные опухоли костей и рак молочной железы (14,3 и 9,5% соответственно). Полученные нами данные могут быть связаны с применением ЛТ на область шеи и средостения в программах лечения первой опухоли. Вторые острые лейкозы (21,4%) были представлены острыми миелоидными (5 случаев) и лимфобластными (4 случая) лейкозами. Лечение вторых опухолей является большой проблемой в детской онкологии. Результаты терапии остаются неудовлетворительными. Резистентное течение и прогрессирование вторых опухолей в нашем исследовании были отмечены в 40% наблюдений.

Вторые опухоли доброкачественной природы у лиц, в детстве получивших лечение с включением гормональных препаратов и/или ЛТ по поводу злокачественной опухоли, развились у 13 (23,6%) лиц, в детстве излеченных от злокачественных опухолей (табл. 3).

Огромный научный интерес в изучении отдаленных последствий противоопухолевого лечения детей представляет анализ показателей здоровья потомства лиц, в детстве излеченных от злокачественных опухолей. Данный анализ был проведен в 147 семьях. В каждой из семей одному из родителей в детстве проводилось лечение по поводу злокачественной опухоли. Распределение родителей по полу составило 1:4 [29 (19,7%) мужчин, 118 (80,3%) женщины]; табл. 4.

Среди злокачественных опухолей, по поводу которых один из родителей в детстве проходил лечение, преобладали гемобластомы – лимфома Ходжкина и острые лейкозы (23,1 и 10,9% соответственно). Реже встречались ретинобластома (10,2%) и рабдомиосаркома (8,8%).

В 147 семьях родились 169 детей – 95 (56%) мальчиков и 74 (44%) девочки. Несмотря на отягощенный анамнез, связанный с проведенным противоопухолевым лечением в детстве, показатели здоровья рожденных детей были высокими. Так, доношенными родились 152 (90%) ребенка, оценка по шкале Апгар составила 8–9 баллов у 151 (89%) ребенка. Осложнения течения перинатального периода отмечены у 45 (26,6%) детей. Спектр перинатальных осложнений представлен в табл. 5.

Важно отметить, что частота перинатальных осложнений в наблюдаемой группе оказалась сопоставима с таковой в семьях, в которых родителям в детстве не проводилось лечение по поводу злокачественной опухоли.

Кроме того, пороки развития у потомства лиц, в детстве излеченных от онкологических заболеваний, были представлены органическим поражением центральной нервной системы, пороками сердца, гемангиомами, spina bifida. Частота указанных аномалий составляла 0,5–1,9% от всех рожденных детей и не отличалась от аналогичного показателя семей с неотягощенным онкологическим анамнезом.

В течение всего периода наблюдения за состоянием здоровья детей практически здоровыми оказались 39 (23%) человек, что сопоставимо с официальными данными состояния здоровья детского населения России.

Наибольший научный интерес представляет проблема развития злокачественных опухолей у потомства лиц, в детстве излеченных от онкопатологии. В нашем исследовании период наблюдения за состоянием здоровья по-

томства лиц, в детстве излеченных от злокачественных опухолей, составил от 1,5 мес до 23 лет. Злокачественные опухоли за это время развились у 16 детей, что составило 9,5% от всех родившихся детей в семьях, где один из родителей был в детстве излечен от злокачественного новообразования (табл. 6).

Как видно из табл. 6, наиболее частой опухолью у детей, один из родителей которых был излечен от злокачественной опухоли, была ретинобластома (68,8%), в том числе в 6 наблюдениях – двусторонняя. С одинаковой частотой (по 12,5%) были диагностированы нефробластома и лимфома Ходжкина.

Таким образом, современные подходы в детской онкологии позволили получить высокие показатели выживаемости больных, достигающие 95% даже при IV стадии при отдельных вариантах злокачественных опухолей. Вместе с этим высоким является риск развития у лиц данной категории отдаленных осложнений лечения, ухудшающих качество их жизни после выздоровления от злокачественных новообразований.

Приведенные данные литературы и результаты собственных наблюдений служат основой для разработки индивидуальных программ диспансерного наблюдения и

реабилитации лиц, в детстве излеченных от злокачественных новообразований, и их потомства.

Диспансерное наблюдение за излечившимися детьми должна обеспечивать команда специалистов, в состав которой целесообразно включить детского онколога, офтальмолога, эндокринолога, невролога, ортопеда, психолога, инфекциониста, иммунолога, кардиолога и врача-генетика. Такой выбор специалистов обусловлен спектром вероятных отдаленных побочных эффектов противоопухолевой терапии и прогнозируемыми осложнениями.

Полученные нами данные позволили констатировать тот факт, что состояние здоровья потомства лиц, в детстве излеченных от злокачественных новообразований, вполне удовлетворительное. Отклонения и нарушения здоровья вполне сопоставимы с таковыми при неотягощенном родительским онкологическим анамнезом. Тем не менее, мониторинг состояния здоровья должен начинаться пренатально, продолжаться в период новорожденности и на каждом этапе развития ребенка.

Полученные данные служат основой для разработки индивидуальных программ реабилитации и диспансерного наблюдения излеченных от злокачественных новообразований лиц и их потомства.

Литература/References

1. Детская онкология. Национальное руководство. Под ред. М.Д.Алиева, В.Г.Полякова, Г.И.Менткевича, С.А.Маяковой. М.: Издательская группа РОНЦ, 2012. / *Detskaja onkologija. Nacional'noe rukovodstvo*. Pod red. M.D.Alieva, V.G.Poliakova, G.I.Mentkevicha, S.A.Majakovoj. M.: Izdatel'skaja grupa RONTs, 2012. [in Russian]
2. Валиев Т.Т., Барях Е.А., Зейналова П.А. и др. Оптимизация диагностики и лечения лимфомы Беркитта у детей, подростков и молодых взрослых. *Клиническая онкогематология*. 2014; 7 (2): 175–83. / *Valiev T.T., Bariakh E.A., Zeinalova P.A. i dr. Optimizatsija diagnostiki i lechenija limfomy Berkitta u detej, podrostkov i molodykh vzroslykh. Klin. onkogematologija*. 2014; 7 (2): 175–83. [in Russian]
3. Руководство по химиотерапии опухолевых заболеваний. Под ред. Н.И.Переводчиковой, В.А.Горбуновой. М.: Практическая медицина, 2015. / *Rukovodstvo po khimioterapii opukholevykh zabolevanij*. Pod red. N.I.Perevodchikovoj, V.A.GorbuNovoj. M.: Prakticheskaja meditsina, 2015. [in Russian]
4. Batista A, Riedemann L, Vardam T et al. Targeting the Tumor Microenvironment to Enhance Pediatric Brain Cancer Treatment. *J Clin Oncol* 2015; 21 (4): 307–13.
5. Барях Е.А., Валиев Т.Т., Звонков Е.Е. и др. Интенсивная терапия лимфомы Беркитта: описание двух клинических случаев. *Гематология и трансфузиология*. 2007; 1: 41–3. / *Bariakh E.A., Valiev T.T., Zvonkov E.E. i dr. Intensivnaja terapija limfomy Berkitta: opisanije dvukh klinicheskikh sluchaev. Gematologija i transfuziologija*. 2007; 1: 41–3. [in Russian]
6. Mertens AC, Yasui Y, Neglia JP et al. Late mortality experience in five-year survivors of childhood and adolescent cancer: the Childhood Cancer Survivor Study. *J Clin Oncol* 2001; 19: 3163–72.
7. Hudson MM, Mertens AC, Yasui Y et al. Health status of adult long-term survivors of childhood cancer: a report from the Childhood Cancer Survivor Study. *JAMA* 2003; 290: 1583–92.
8. Wintber JF, Kenborg L, Byrne J et al. Childhood cancer survivor cohorts in Europe. *Acta Oncol* 2015; 54 (5): 655–68.
9. Рунова А.Е., Ильина Е.Е. Наблюдение за пациентами с гемобластозами после окончания противоопухолевой терапии. *Онкогематология*. 2014; 4: 46–53. / *Rudneva A.E., Il'ina E.E. Nabljudenie za patientskami s gemoblastozami posle okončaniija protivopukholevoj terapii. Onkogematologija*. 2014; 4: 46–53. [in Russian]
10. Robison LL, Armstrong GT, Boice JD et al. The Childhood Cancer Survivor Study: a National Cancer Institute-supported resource for outcome and intervention research. *J Clin Oncol* 2009; 27 (14): 2308–18.
11. Медицинская, психологическая и социальная адаптация детей, излеченных от онкологических заболеваний. Под ред. М.Д.Алиева. М.: Практическая медицина, 2012. / *Meditsinskaja, psichologičeskaja i sotsial'naja adaptatsija detej, izlečennykh ot onkologičeskikh zabolevanij*. Pod red. M.D.Alieva. M.: Praktičeskaja meditsina, 2012. [in Russian]
12. Dietz JH, Jr. Adaptive rehabilitation of the cancer patient. *Curr Probl Cancer* 1980; 5: 1–56.
13. Yosbioka H. Rehabilitation for the terminal cancer patient. *Am J Phys Med Rehabil* 1994; 73: 199–206.
14. Giantris A, Abdurrahman L, Hinkle A et al. Antibracycline-induced cardiotoxicity in children and young adults. *Crit Rev Oncol Hematol* 1998; 27: 53–68.
15. Krischer JP, Epstein S, Cutbberston DD et al. Clinical cardiotoxicity following antibracycline treatment for childhood cancer: the Pediatric Oncology Group experience. *J Clin Oncol* 1997; 15: 1544–52.
16. Alvarez J, Scully R, Miller T et al. Long-term effects of treatments for childhood cancers. *Curr Opin Pediatr* 2007; 19: 23–31.
17. Simbre VC, Duffy SA, Dadlani GH et al. Cardiotoxicity of cancer chemotherapy: implications for children. *Paediatr Drugs* 2005; 7: 187–202.
18. Barry E, Alvarez JA, Scully RE et al. Antibracycline-induced cardiotoxicity: course, pathophysiology, prevention and management. *Exp Opin Pharmacother* 2007; 8: 1039–58.
19. Делягин В.М. Пневмотоксические реакции в онкогематологической практике. *Практ. медицина*. 2014; 9: 28–31. / *Deliagin V.M. Pnevmotoksicheskie reaktsii v onkogematologičeskoi praktike. Prakt. meditsina*. 2014; 9: 28–31. [in Russian]
20. Kerachian MA, Séguin C, Harvey EJ. Glucocorticoids in osteonecrosis of the femoral head: A new understanding of the mechanisms of action. *J Steroid Biochem Mol Biol* 2009; 114: 121–8.
21. Powell E, Chang C, Gershuin ME. Current concepts on the pathogenesis and natural history of steroid-induced osteonecrosis. *Clin Rev Allergy Immunol* 2011; 41: 102–13.
22. Chen SH, Chang TY, Jaing TH et al. Incidence, risk factors, and treatment outcome of symptomatic osteonecrosis in Taiwanese children with acute lymphoblastic leukemia: a retrospective cohort study of 245 patients in a single institution. *Int J Hematol* 2015; 102 (1): 41–7.
23. te Winkel ML, Pieters R, Hop WC et al. Bone mineral density at diagnosis determines fracture rate in children with acute lymphoblastic leukemia treated according to the DCOG-ALL9 protocol. *Bone* 2014; 59: 223–8.
24. Румянцев А.Г., Масчан А.А., Самочатова Е.В. Сопроводительная терапия и контроль инфекции при гематологических и онкологических заболеваниях. М.: Медпрактика-М, 2006. / *Rumiantsev A.G., Maschan A.A., Samochatova E.V. Soprovoditel'naja terapija i kontrol' infektsii pri gematologičeskikh i onkologičeskikh zabolevanijakh. M.: Medpraktika-M, 2006. [in Russian]*
25. Prasad PK, Hardy KK, Zhang N et al. Psychosocial and Neurocognitive Outcomes in Adult Survivors of Adolescent and Early Young Adult Cancer: A Report From the Childhood Cancer Survivor Study. *J Clin Oncol* 2015; 33 (23): 2545–52.
26. Мазеркина Н.А. Эндокринные нарушения после комплексного лечения злокачественных опухолей хиазмально-селлярной области и задней черепной ямки у детей: Автореф. дис. ... д-ра мед. наук. М., 2007. / *Mazerkina N.A. Endokrinnye narušeniija posle kompleksnogo lečeniija zlokachestvennykh opukholej kbiiazmal'no-selliarnoi oblasti i zadnej cherepnoj jamki u detej: Avtoref. dis. ... d-ra med. nauk. M., 2007. [in Russian]*

Сведения об авторах

Заева Галина Евгеньевна – канд. мед. наук, вед. науч. сотр. научно-консультативного отделения НИИ детской онкологии и гематологии ФГБУ РОНЦ им. Н.Н.Блохина
Валиев Тимур Теймуразович – д-р мед. наук, ст. науч. сотр. отделения химиотерапии гемобластозов НИИ детской онкологии и гематологии ФГБУ РОНЦ им. Н.Н.Блохина.
E-mail: timurvaliev@mail.ru

Гавриленко Татьяна Федоровна – врач научно-консультативного отделения НИИ детской онкологии и гематологии ФГБУ РОНЦ им. Н.Н.Блохина

Моисеенко Евгения Ивановна – д-р мед. наук, вед. науч. сотр. научно-консультативного отделения НИИ детской онкологии и гематологии ФГБУ РОНЦ им. Н.Н.Блохина

Медведовская Евгения Геннадьевна – врач НИИ детской онкологии и гематологии ФГБУ РОНЦ им. Н.Н.Блохина

Михайлова Светлана Николаевна – зав. научно-консультативным отделением НИИ детской онкологии и гематологии ФГБУ РОНЦ им. Н.Н.Блохина

Синягина Юлия Владимировна – канд. мед. наук, врач научно-консультативного отделения НИИ детской онкологии и гематологии ФГБУ РОНЦ им. Н.Н.Блохина